УДК: 616.348-002-053: 616.348-002

ЯНГИ ТУҒИЛГАН ЧАҚОЛОҚЛАРНИ ПОСТНАТАЛ ДАВРДАГИ НЕКРОТИК ЭНТЕРОКОЛИТЛАРДА ИММУН ТИЗИМ АЪЗОЛАРИДАГИ ПАТОМОРФОЛОГИК ЎЗГАРИШЛАРИ

[1]Чартаков Д.К.
[2]Дон А.Н.
[1]Маматалиева М.А.
[1]Андижон давлат тиббиёт институти,
[2]Тошкент давлат тиббиёт университети, Ўзбекистон
[1]orcid.org/0000-0002-3490-5989; [2]orcid.org/0000-0002-3140-2278;
[1]orcid.org/0000-0002-0312-4952

https://doi.org/10.5281/zenodo.19743384

Аннотация. *Тадқиқотда бир ёшгача бўлган чақалоқларда некротик энтероколитда иммун аъзолар дезинтеграциясини патоморфологик, хусусиятлари ўрганилиб, 1-ойдан 1-ёшгача бўлган гўдакларда ушбу белгиларни ривожланиши ва макрофагларни тимус паренхимасидаги фагоцитар фаолликни ошиб кетиши натижасида тимусни акцидентал трансформацияси, склерози, барча иммунокомпетент ҳужайраларни кескин камайиши НЭК нафақат маҳаллий ичак некрози, марказий (тимус) ва периферик (МЛТ) иммун аъзоларни бир вақтда (синхрон) емирилиши билан кечувчи тизимли дезинтеграция жараёни эканлиги исботланган. Ишлаб чиқилган интеграл баллик алгоритм НЭК кечишини ва септик асоратлар ривожланишини прогноз қилишда юқори сезувчанликка (P < 0.001) эга бўлиб, у анъанавий усулларга қараганда 1,8 баравар аниқроқ натижа беради. НЭКдан кейинги тикланиш даврида (6-12 ой) лимфа тугунларида паренхимасини эмас, балки капсула ва строма фиброзини (32,6 мкм гача қалинлашиши) устуворлиги аъзони функционал имкониятлари тўлиқ тикланмаслигини кўрсатган. 12-ойлик муддатда лимфоцитлар зичлиги меъёрга нисбатан 20%га паст сақланиши НЭК ўтказган болаларда барқарор иккиламчи деструктив иммунодефицит шаклланишини морфологик асоси ҳисобланган.*

Калит сўзлари: *янги туғилган чақалоқлар, постнатал давр, некротик энтероколит, иммун тизим аъзолари, патоморфологик ўзгаришлар, тимус, мезентериал лимфа тугунлари.*

ПАТОМОРФОЛОГИЧЕСКИЕ ИЗМЕНЕНИЯ ОРГАНОВ ИММУННОЙ СИСТЕМЫ ПРИ НЕКРОТИЧЕСКОМ ЭНТЕРОКОЛИТЕ НОВОРОЖДЕННЫХ МЛАДЕНЦЕВ В ПОСТНАТАЛЬНОМ ПЕРИОДЕ

Аннотация. *В исследовании изучались патоморфологические особенности дезинтеграции иммунных органов при некротизирующем энтероколите у младенцев до одного года, а также развитие этих признаков у младенцев от 1-месяца до 1-года и повышение фагоцитарной активности макрофагов в паренхиме тимуса, что привело к случайной трансформации тимуса, склерозу и резкому снижению количества всех иммунокомпетентных клеток, что доказывает, что НЭК является системным процессом дезинтеграции, сопровождающимся не только локальным кишечным некрозом, но и одновременным (синхронным) разрушением центрального (тимуса) и периферического отделов иммунных органов кишечника. Разработанный интегральный алгоритм оценки обладает высокой чувствительностью (P < 0,001) в прогнозировании течения НЭК и развития септических осложнений и дает в 1,8 раза более точные*

результаты, чем традиционные методы. В период восстановления после НЭК (6-12 месяцев) преобладание фиброза капсулы и стромы (утолщение до 32,6 мкм) в лимфатических узлах, а не в паренхиме, указывало на неполное восстановление функциональных возможностей органа. Сохранение плотности лимфоцитов на 20% ниже нормы в течение 12-месяцев рассматривалось как морфологическая основа формирования стойкого вторичного деструктивного иммунодефицита у детей перенесших НЭК.

Ключевые слова: *новорожденные, постнатальный период, некротический энтероколит, органы иммунной системы, патоморфологические изменения, тимус, брыжеечные лимфатические узлы.*

PATHOMORPHOLOGICAL CHANGES IN IMMUNE SYSTEM MEMBERS IN NECROTIC ENTEROCOLITIS OF NEWBORN INFANTS IN THE POSTNATAL PERIOD

Abstract. *The study studied the pathomorphological features of immune organ disintegration in necrotizing enterocolitis in infants under one year of age, and the development of these signs in infants from 1-month to 1-year of age and the increased phagocytic activity of macrophages in the thymus parenchyma, which resulted in accidental transformation of the thymus, sclerosis, and a sharp decrease in all immunocompetent cells, proved that NEC is a systemic disintegration process accompanied not only by local intestinal necrosis, but also by the simultaneous (synchronous) destruction of central (thymus) and peripheral (MLT) immune organs. The developed integral scoring algorithm has high sensitivity (P < 0.001) in predicting the course of NEC and the development of septic complications, and it gives 1,8 times more accurate results than traditional methods. During the recovery period after NEC (6-12 months), the predominance of capsule and stromal fibrosis (thickening up to 32,6 μm) in the lymph nodes, rather than the parenchyma, indicated that the functional capabilities of the organ were not fully restored. The preservation of lymphocyte density by 20% below the norm for a period of 12-months was considered the morphological basis for the formation of persistent secondary destructive immunodeficiency in children who underwent NEC.*

Keywords: *newborns, postnatal period, necrotic enterocolitis, immune system organs, pathomorphological changes, thymus, mesenteric lymph nodes.*

Долзарблиги: Сўнгги йилларда некротик энтероколит билан туғилган чақалоқлар сони ортиб бормоқда ва педиатрия сохасида глобал муоммоларидан бири бўлиб қолмоқда.

Кам вазнли чақалоқларда касалликнинг дастлабки босқичларини аниқлаш жуда мураккаб бўлганлиги сабабли, касалликнинг илк босқичларида энг муҳим ташхис омилларини фаол ўрганиш неонатологларнинг энг долзарб вазифаларидан бири ҳисобланади [1.2].

Ўзбекистон Республикасида ушбу кўрсаткич ўртача 1000 та чақалоққа 30-70та ҳолатни ташкил этиб, чақалоқларни туғилган кунидан бир ойгача бўлган муддатда ўртача 30-72% ҳолатда летал кўрсаткични юқорилигини билан намоён бўлади. Ушбу соҳадаги тадқиқотлар кўп йиллар давомида олиб борилмоқда ва бугунги кунда ҳам ўз долзарблигини йўқотмаган [3.4.5].

Тадқиқотнинг мақсади ва вазифалари: бир ёшгача бўлган чақалоқларда некротик энтероколитда иммун аъзолар дезинтеграциясини патоморфологик хусусиятларини ўрганиш ва ташхислаш алгоритмини ишлаб чиқиш.

Тадқиқотнинг материаллари ва усуллари: тадқиқотнинг объекти сифатида 2015-2026 йиллар давомида Андижон шаҳар болалар вилоят кўп тармоқли клиник шифохонаси ва Фарғона филояти патологоанатомик бюросининг архив материаллари (беморларнинг касаллик тарихи, аутопсия баённомалари ва биопсия материаллари) олинган. Жами 386 та беморларнинг материалларидан фойдаланилди, ундан: 186 та касаллик тарихи ва 200 та аутопсия, биопсия материалларида ичаклар деворидаги ва лимфоид аъзолардаги ўзгаришлар ўрганилди.

Тадқиқотнинг натижалари: 1 ойдан 1 ёшгача бўлган гўдакларда ушбу белгиларни ривожланиши ва макрофагларни тимус паренхимасидаги фагоцитар фаолликни ошиб кетиши натижасида тимусни акцидентал трансформацияси, склерози, барча иммунокомпетент ҳужайраларни кескин камайиши, Гассал таначаларида кистоз бўшлиқларни юзага келиши, посткапилляр веналарни оддий капиллярга айланиб қолиши, кортикомедулляр чегараларни аниқлаш имкони бўлмаслиги, тимусни мағиз қаватидаги етилган лимфоцитларни хам туриб қолиши ва апоптозга учраши каби ўзгаришлар юзага келганлиги аниқланди.

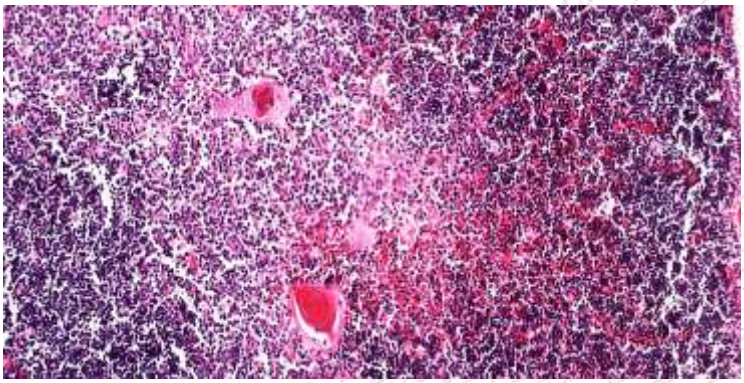

1-Расм. 3 ойлик муддатда нобуд бўлган гўдакни тимус тўқимаси. Мағиз ва пўстлоқ соҳалар чегараси аниқланмайди. Гассал танача бўшлиғида гомоген ва ҳужайра парчалари аниқланади. Стромада фибрилляр ва ретикуляр тузилмаларни кўпайиши ва посткапилляр венулаларда тўлақонлик белгилари Бўёқ Г.Э.Ўлчами 20х10.

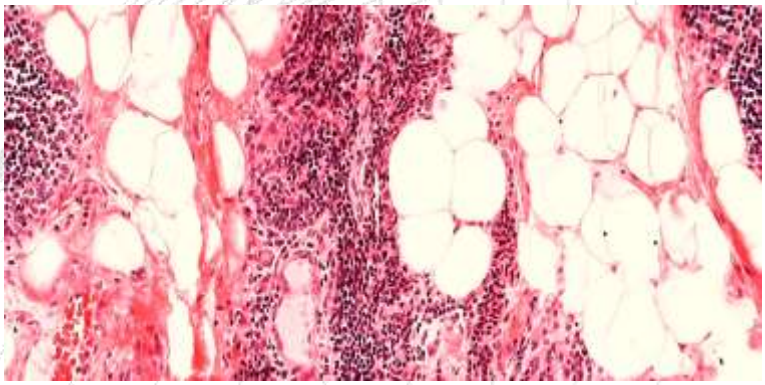

2-Расм. 8 ойлик муддатда нобуд бўлган гўдак тимуси тўқимаси. Мағиз ва пўстлоқ соҳалар чегараси аниқланмайди. Стромада фибрилляр ва ретикуляр тузилмаларни кўпайиши ва посткапилляр венулаларда тўлақонлилик белгилари Бўёқ Г.Э.Ўлчами 20х10.

1-жадвал

Тимусдаги патоморфологик ўзгаришларнинг ёшга доир қиёсий алгоритми

Кўрсаткичлар	Гўдаклик даври (1 ой - 1 ёш)
Инволюция босқичи (Т.Е Ивановская)	IV - V босқич (5 балл)
Гассаль таначалари ҳолати	Киста/Кальциноз (5 балл)

Строма ҳолати (Шиш/Фиброз)	Склероз/Фиброз (5 балл)
Умумий ўртача балл	4.5 - 5.0 Балл
Хулосавий баҳо	Энг оғир/қайтмас атрофия

Тадқиқот мақсадига мос 1-ойлик даврдан 1-ёшгача бўлган муддатларда иммун аъзолар билан ўзаро боғлиқлигидаги дезинтегратив жараёнларда тимус неонатал даврдан токи 1-ёшгача бўлган муддатда йирик аъзолардаги яллиғланиш ўчоқлари таъсиридаги патоморфологик ўзгаришларда энг кўп шикаст кўрадиган муддати бу асосан 1-ёшгача бўлган муддатда яъни 3,6,9,12 ойлик даврдаги чақалоқларни аксариятида тимусдаги патоморфологик ўзгаришлар қайтмас кўринишида, атрофия, склероз, тимусни яллиғланиши ва деструкция ўзгаришлар каби ўзгаришлар билан давом этганлиги аниқланди.

1-ойликдан 1-ёшгача бўлган некротик энтероколит ва унинг асоратидан вафот этган гўдаклар мезентериал лимфа тугунларини патоморфологияси ўрганилганда - 3-6 ойлик муддатдан кейинги даврда некротик энтероколитларни асосан гастроэнтероколитни эрозив ярали кечишидаги ўзгаришларни терминал босқичи сифатида ривожланди. 1-ойдан 1-ёшгача бўлган чақалоқларда иккиламчи иммун аъзоларни тўлиқ шаклланганлиги, микроскопик жиҳатдан лимфа тугуни стромасида тўқ ядроли катта ва кичик хажмли лимфоцитларни кўп бўлиши, лимфоид фолликулаларни герминатив марказларида реактив ўчоқларни бўлиши билан фарқланди.

Бу эса, хар қандай инфекцион омиллар таъсирида иммун жавоб раекцияси бўлганлигини ва лимфа тугуни функционал мажбуриятларини тўлиқ амалга оширганлигини тасдиқлайди. Лимфа тугунлари тўлақонлик, субкапсуляр кенгайишлар, веноз қон томирларида гиперемия, мағиз қаватида оралиқ шишларни такомил топганлиги аниқланди. Ушбу муддатда лимфа тугуни фаол майдонларини ривожланганлиги асосан, хар қандай инфекцион омилларга жавоб бериши билан бирга, кучли стрессор омиллар бўлган йирик ўчоқли шикастланишларда дизадаптатив ўзгаришлар: кескин иммун жавоб, етилмаган лимфоцитларни апоптози, етилганларини барчасини яллиғланиш ўчоқларига сафарбар қилиниши, стромани яланғочланган соҳаларида макрофаглар, ретикулоцитлар, плазмоцитлар, гематоген бошқа ҳужайралар билан тўлишиб қолиши кўрилди.

1-ойдан 1-ёшгача бўлган чақалоқлар лимфа тугунида, массив оралиқ шишлар сақланиб, қон томирларда тўлақонлилик, лимфостаз аниқланди. Лимфа тугунлари синусларида, барча соҳаларида массив деструкцияга учраган тўқима компоненетлари тўқ эозинофил кўринишида аниқланди, лимфа тугунларида тўлақонлик, сақланганлиги кўрилди.

6-ойлик ва 12-ойлик даврда лимфа тугунларини морфологик холати асосан етилган ва хар қандай қўзғатувчиларга қори жавоб берувчи фаол майдонлари аниқланди. Бу эса, айнан иикламчи лимфоид фолликулаларда герминатив майдонларни ривожланганлигини англатиб, кучли стрессор омилларда бу холатда айнан герминатив майдонлардаги пролиферативВ-лимфоцитларни апоптози кучайиши ва коллапси юзага келганлигини аниқланди. Бу жараён хам ўртача 72 соат ичида ривожланиб, тимусда лимфоцитларни апоптотик индекси меъёрга нисбатан 2,49 мартага ошишиши аниқланди. Бу эса, лимфоид фолликулаларда герминатив марказларни коллапсига учраши ва ўрнида макрофагларни тўпланишига олиб келди.

Лимфа тугунлари барча қаватларида оралиқ шишиларни сақланиб турганлиги, лимфоид фолликулаларни хажман кичиклашганлиги, лимфоцитларни бирламчи ўчоқларга сафарбар қилинганлиги, иккиламчи лимфоид фолликулаларни герминатив марказларида кичик хажмдаги такомил топаётган ўчоқларни бўлиши, фолликулаларни маргинал соҳаси Т ва В лимфоцитларни вариабел аралашмаси ўрнида аксарият макрофаглар, ретикуляр ҳужайралар, ораликда эса лимфобласт ҳужайралари аниқланди. Дендритик ва интердигитирловчи ҳужайраларни ораликда тартибсиз перитрабекуляр соҳаларда жойлашганлиги аниқланди.

Пўстлоқ қаватда сақланиб қолган иккиламчи лимфоид фолликулаларни хажман кичиклашиши, герминатив марказида макрофаглар, ретикулоцит-ларни кўп бўлиши асосан, иммунодефицит юзага келганлигини англатиб, лимфа тугуни мия тасмалари бўйлаб, ретикулоцитоз, гистиоцитоз, оралиқ шишларни шаклланганлиги, майда калибрли қон томирларида тўлақонлик, плазматик бўкиш, лимфа тугуни синусларида турли фракцияларга бой бўлган суюқликларни димланиб қолганлигини англатди.

Лимфа тугунлари лимфоид фолликулаларида ўчоқли кўринишида нейтрофилларни хам аниқланиши, бактериал инфекцияни кучли даражада ривожланганлигини англатиб, лимфадренаж суюқлиги лимфа тугун синусларида тўпланиб қолганлиги ва атрофида макрофагларни кўпайиши ва тугалланмаган фагоцитоз ўчоқларини кўпайиши билан хам характерланди. Лимфа тугуни паракортикал соҳасини тожсимон кўриниши, мия тасмалари соҳасида кистоз кенгаймалар ва субкапсуляр бўшлиқларда шишлар сақланиб турганлиги билан ўз тасдиғини топди.

Хулосалар: НЭК нафақат маҳаллий ичак некрози, марказий (тимус) ва периферик (МЛТ) иммун аъзоларнинг бир вақтда (синхрон) емирилиши билан кечувчи тизимли дезинтеграция жараёни эканлиги исботланди. Ишлаб чиқилган интеграл баллик алгоритм НЭК кечишини ва септик асоратлар ривожланишини прогноз қилишда юқори сезувчанликка ($P < 0.001$) эга бўлиб, у анъанавий усулларга қараганда 1.8 баравар аниқроқ натижа беради. НЭКдан кейинги тикланиш даврида (6-12 ой) лимфа тугунларида паренхимасини эмас, балки капсула ва строма фиброзини (32.6 мкм гача қалинлашиши) устуворлиги аъзони функционал имкониятлари тўлиқ тикланмаслигини кўрсатади. 12-ойлик муддатда лимфоцитлар зичлиги меъёрга нисбатан 20%га паст сақланиши НЭК ўтказган болаларда барқарор иккиламчи деструктив иммунодефицит шаклланишини морфологик асоси ҳисобланади.

ФОЙДАЛАНИЛГАН АДАБИЁТЛАР РЎЙХАТИ

1. Немилова Т.К, Караваева С.А, Горелик Ю.В. Некротик энтероколит у новорождённых. 2021. 35с.
2. Питрова Н.А. ва б. Современные данные этиопатогенеза некротического энтероколита //Москва. Журнал педиатрия. 2021. Т.16. № 4. с. 98-105.
3. Солихава К.Ш. Значение перинатальных факторов риска в развитии некротизированного энтероколита у недоношенных детей. //Журнал теоретической и клинической медицины. 2020. № 2. с.135-138.
4. Тугушива Е.Н. Некротический энтероколит недоношенных детей. //Москва. Журнал педиатрия. 2022. Т.25. № 4. с.286.
5. Steven J. McElroy S.J, Mark A. Underwood M.A, Matthew P. Sherman M.P. Necrotizing enterocolitis. 2022. 66s.